



Mme SCHNELL Aurelie

Née le 29/09/1978 (45 ans)

Dr. Alexandre DE MOURA

Oncologie Instiut curie saint-cloud
ST CLOUD

Cc : Dr. CHARLES Camille

GB/MP

Le 30/10/2023

**TOMOGRAPHIE PAR EMISSION DE POSITONS (TEP)
AU ¹⁸FDG**

Résultats en ligne : www.groupe-imf.com, code : 2469913

MOTIF DE L'EXAMEN

Recherche de récidence ou de métastase avant projet de grossesse d'un cancer du sein gauche en rémission de 8 cm traité par chimiothérapie, chirurgie, radiothérapie en 2021 classé cT3N3cM0.

TECHNIQUE

Radiotracteur utilisé : METATRACE - F18

Poids : 71 kg

Heure d'injection : 15:17

Appareil : GE Discovery IQ5, installé le 16/09/2019

Acquisition scanographique complémentaire, en apnée et coupes fines, centrée sur le thorax.

Activité : 154 MBq

Taille : 178 cm

Heure de passage caméra TEP 60 min après IV

Champ exploré : vertex à mi-cuisses

N° lot : 421-f-301023-4/16

IMC : 22.41 kg/m²

Glycémie : 0.95 g/l

PDL = 474 mGy.cm

PDL = 260 mGy.cm

RESULTATS

Etage cervico-encéphalique :

- Pas de foyer hyper ou hypométabolique suspect de malignité du parenchyme cérébral sous réserve du métabolisme physiologique des structures corticales et des noyaux gris centraux.
- Pas de foyer hypermétabolique suspect des VADS, des chaînes ganglionnaires cervicales et sus-claviculaires.
- Hypermétabolisme thyroïdien diffus homogène d'intensité modérée SUVmax 3,2.

Etage thoracique :

Sein droit :

- Pas de lésion hypermétabolique pathologique en périphérie de l'implant.

Creux axillaire droit :

- Pas de lésion hypermétabolique pathologique des différents étages, y compris au-dessus du pédicule vasculaire sous-clavier.

Sein gauche :

- Pas de lésion hypermétabolique pathologique en périphérie de l'implant.

Creux axillaire gauche :

- Pas de lésion hypermétabolique pathologique des différents étages, y compris au-dessus du pédicule vasculaire sous-clavier.

Aires thoraciques internes :

- Pas d'adénopathie hypermétabolique pathologique.

Médiastin :

- Pas de foyer hypermétabolique suspect des aires ganglionnaires médiastino-hilaires, cardio-phréniques et infra-médiastinales postérieures.
- Pas de foyer hypermétabolique pleural pathologique. Pas d'épanchement liquidien pleural ou péricardique.
- Pas de foyer hypermétabolique œsophagien pathologique.
- PAC pectoral droit et KT en place sans anomalie du métabolisme.

Parenchymes pulmonaires :

- Pas de foyer hypermétabolique parenchymateux pulmonaire pathologique.

Etage abdomino-pelvien :

- Plage hypométabolique hépatique du segment V sans traduction TDM, disparaissant sur l'acquisition tardive, en rapport avec des artéfacts de mouvements.
- Pas de foyer hypermétabolique pathologique hépatique, splénique, pancréatique et surrénalien.
- Pas de foyer suspect des chaînes ganglionnaires rétro-péritonéales, cœlio-mésentériques et pelviennes.
- Pas de foyer hypermétabolique suspect à l'étage pelvien, notamment d'ordre gynécologique.
- Activités digestives et urinaires physiologiques.

Appareil locomoteur :


- Pas de foyer hypermétabolique suspect du squelette.

CONCLUSION

1. **Pas de foyer hypermétabolique suspect de reprise évolutive néoplasique.**
2. **Hypermétabolisme thyroïdien diffus homogène d'intensité modérée, à confronter au bilan thyroïdien et à une échographie.**

Examen envoyé sur le réseau **ORTIF- Institut Curie Saint-Cloud** en vue de préparation de RCP.
Pour garantir un accès définitif, veuillez le rapatrier sur le PACS de l'établissement.

Docteur Géraldine BERA



Docteur Margot PLAYE
(Second lecteur)

Compte-rendu dicté et validé électroniquement.
Résultats en ligne : www.groupe-imf.com, code : 2469913

CE TEP AC 50P Sub... 3D

SP

SCHNELL Aurelie

HD MIP No cut

Ex: Oct 30 2023

DFOV 127.9cm

R
9
0
5

L
9
0
5

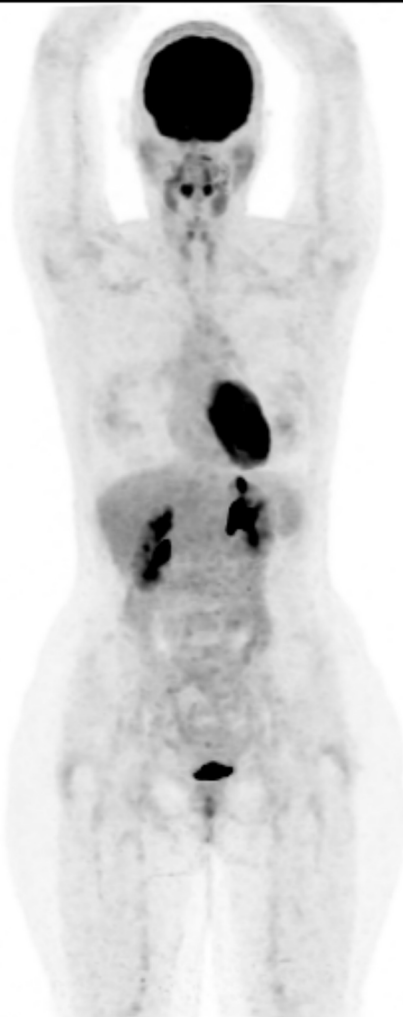
No VOI

3.3mm/3.3sp

m=0.00 M=7.00g/ml

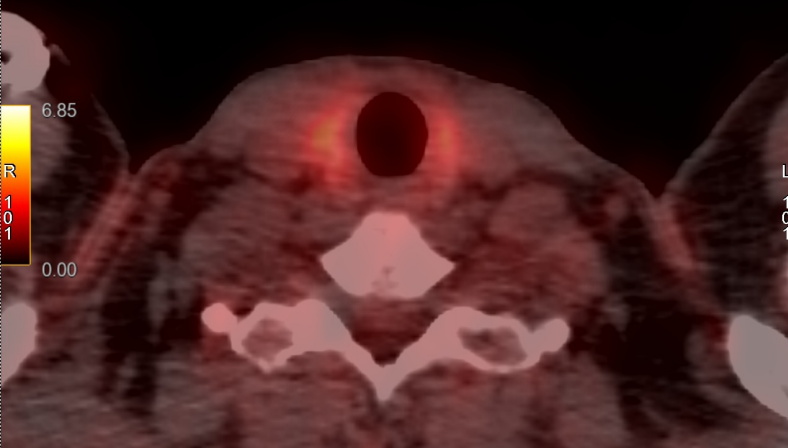IA

V=2.02



CE TEP AC 50P Sub...<->CE CT STD Axial A 143

I: 108.4
Im:87
DFOV20.3cm



3.3
50 % PET
3.3mm/3.3sp

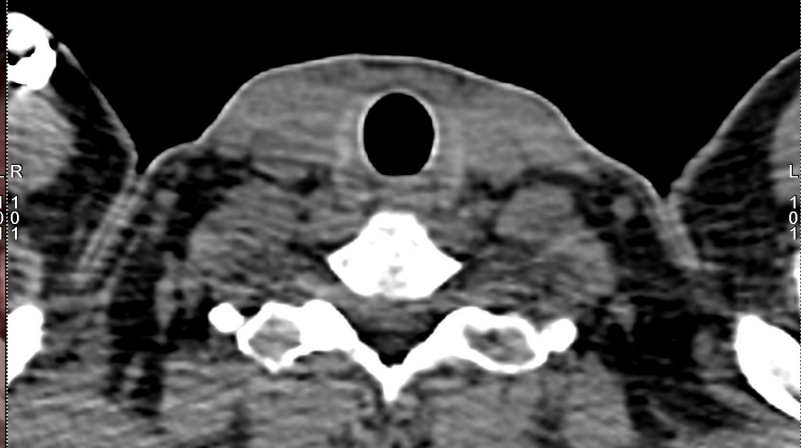
m=0.00 M=6.85g/ml

P 143

SCHNELL Aurelie:CE CT STD Axial

Ex:Oct 30 2023

I: 108.0
Im:225
DFOV20.3cm
STND/+E/SS60 Edge 2



1.25
KV 120

1.2mm 1.375:11.25sp

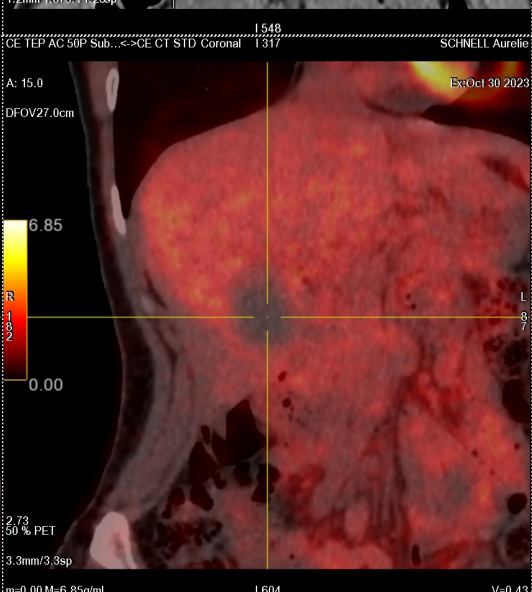
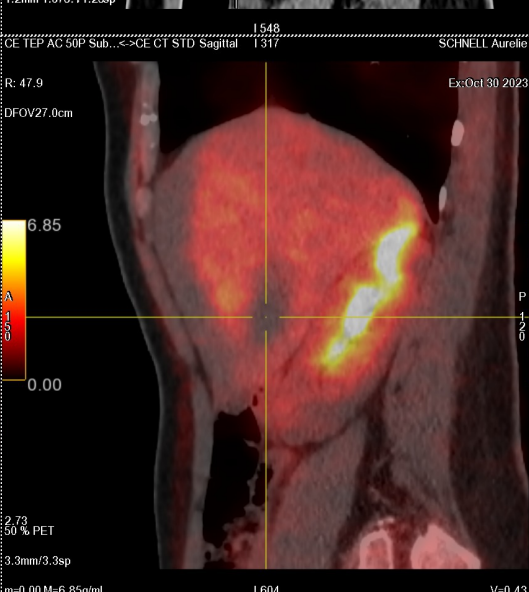
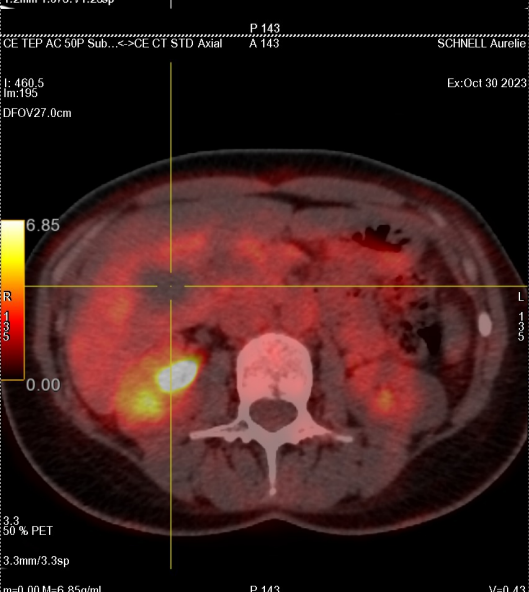
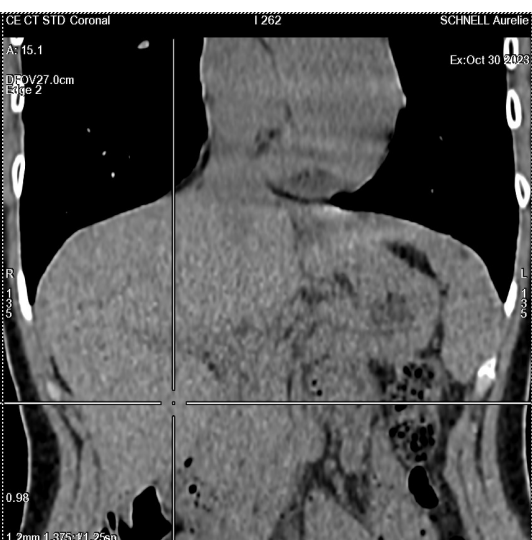
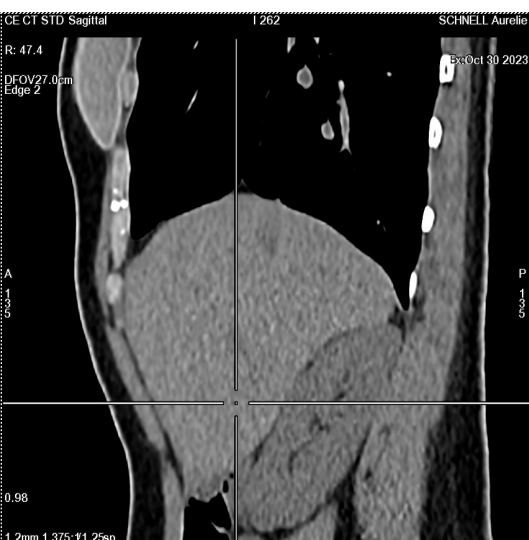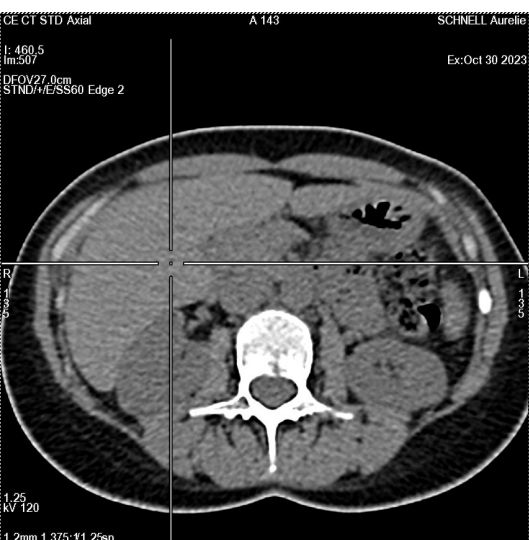
V=0.20

A 143

SCHNELL Aurelie

Ex:Oct 30 2023

P 143



CE TEP AC PAS SUP 3D

SP

SCHNELL Aurelie

HD MIP No cut

Ex: Oct 30 2023

DFOV 37.8cm

R
2
6
7

L
2
6
7

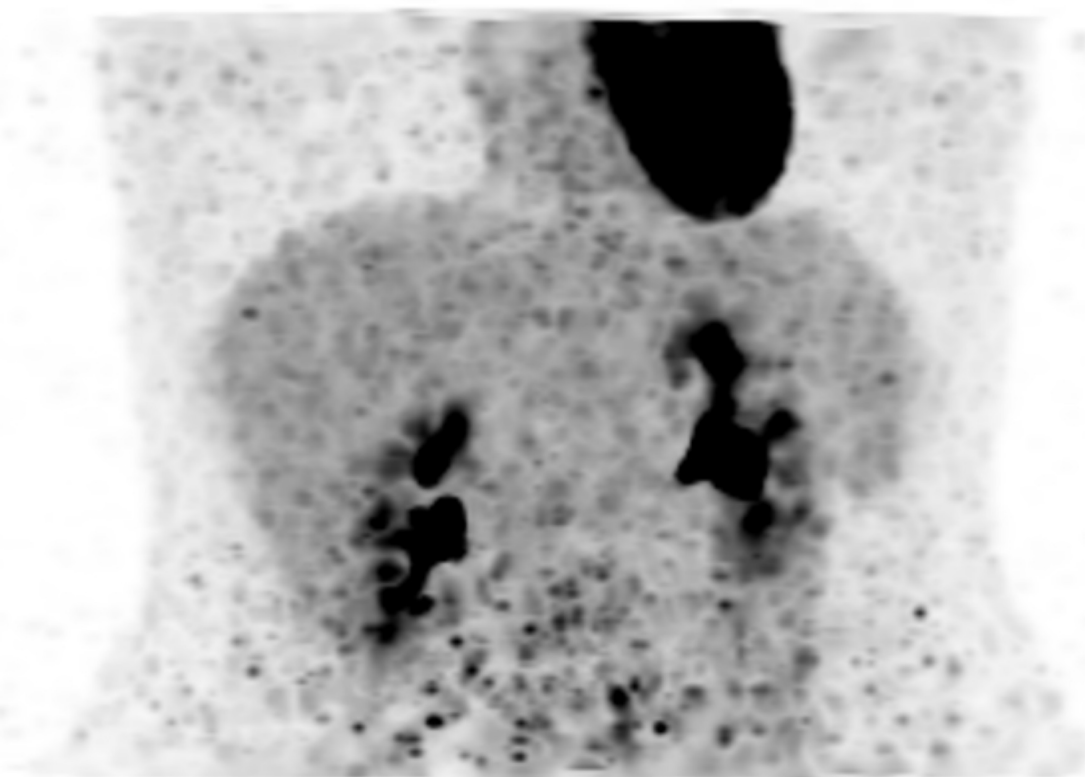
No VOI

3.3mm/3.3sp

m=0.00 M=7.00g/ml

IA

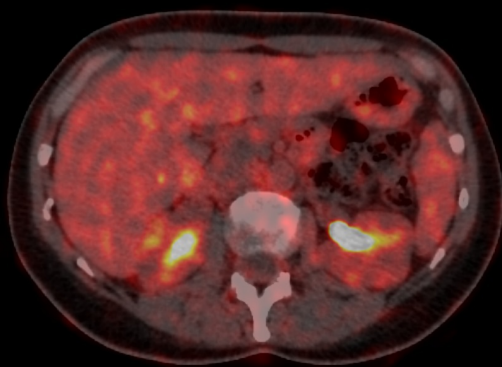
V=2.26



CE TEP AC PAS SUP<->CE CT STD PAS SUP Axial

I: 202.7
Im:45
DFOV45.3cm

7.00
R
6.00
0.00



3.3
50 % PET
3.3mm/3.3sp

m=0.00 M=7.00g/ml

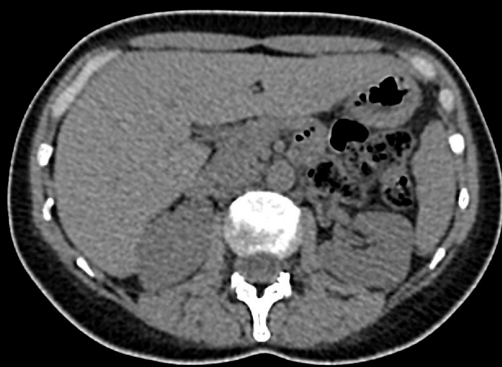P 320

SCHNELL Aurelie:CE CT STD PAS SUP Axial

Ex:Oct 30 2023

I: 203.0
Im:116
DFOV45.3cm
STND/+E/SS60 Edge 2

L R
2 2
6 6



1.25
KV 120

1.2mm 1.375:11.25sp

V=1.35

A 320

P 320

SCHNELL Aurelie

Ex:Oct 30 2023

L
2 2
6 6